

Case story

Hvad finder jeg i skadestuen...

Denne case præsenteres som en power point præsentation. På baggrund af anamnese, kliniske fund og et rtg. af knæet beder vi om forslag til udredning og diagnose.

Onsdag før påske...

- 15-årig ung mand
- Ubehag VE knæ 7-8 mdr.
- Intet kendt traume
- Ømhed VE knæ 4 mdr.
- Begyndende aflåsning
- Har ikke kunnet dyrke sport

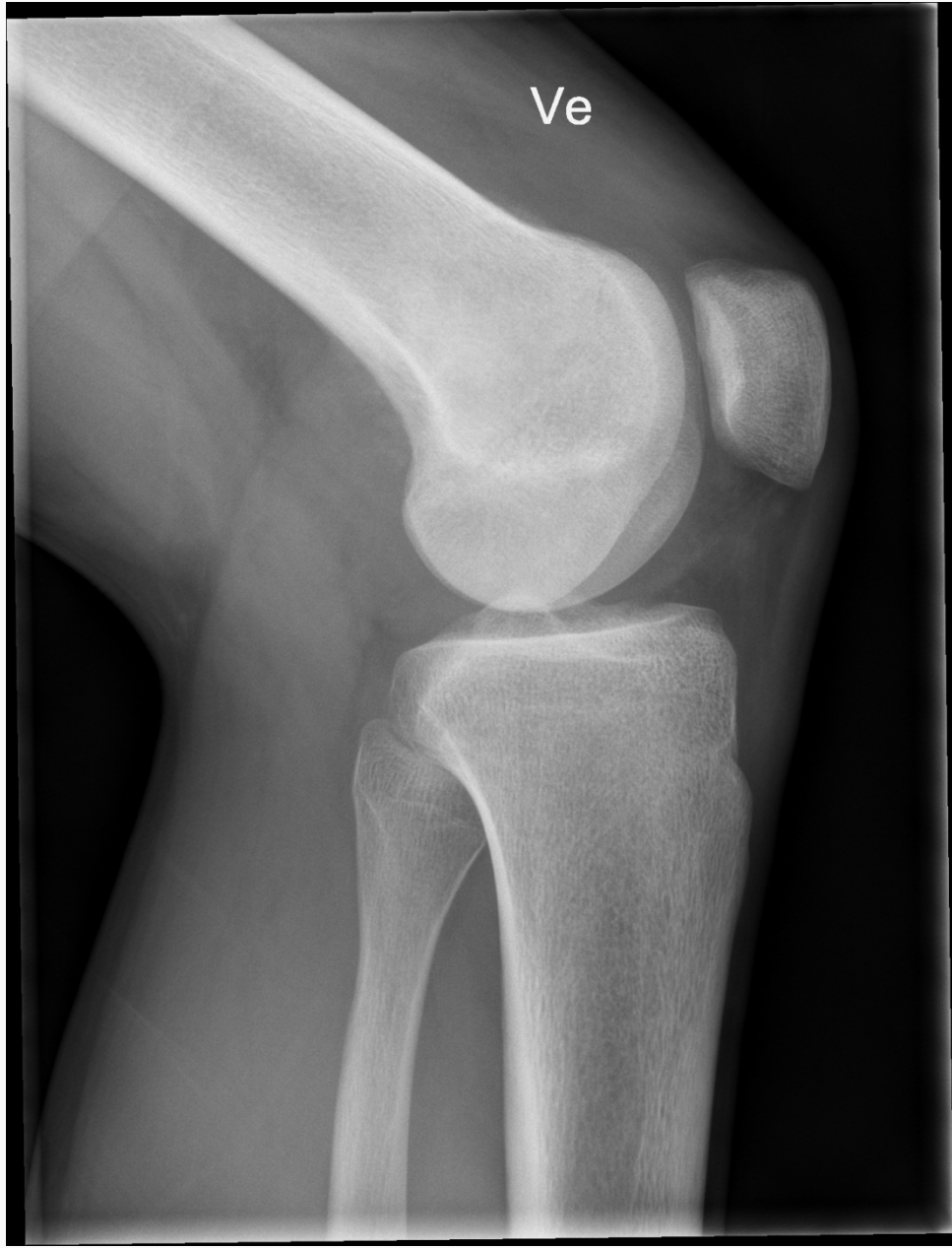
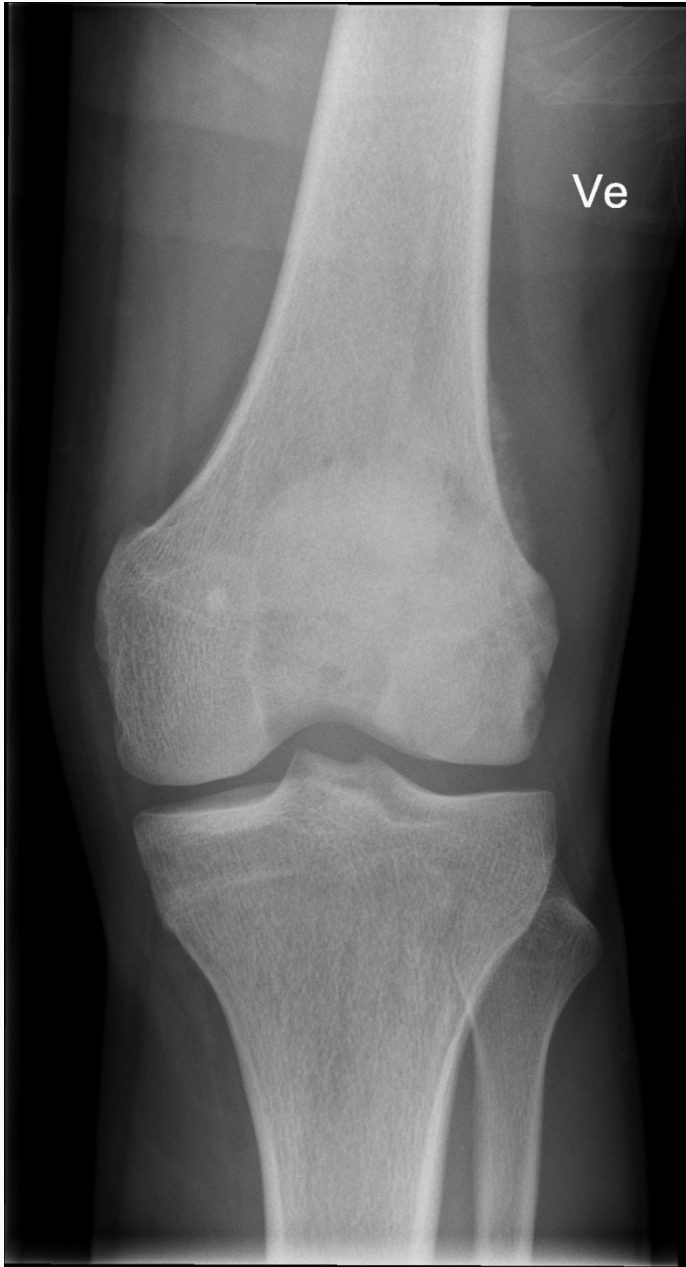Objektivt

- Afebril, ingen rødme ell. varme
- VE knæ ingen palp. ømhed
- Ingen skuffe- ell. sideløshed
- 10 grader ext. defekt

Objektivt

- Afebril, ingen rødme ell. varme
- VE knæ ingen palp. ømhed
- Ingen skuffe- ell. sideløshed
- 10 grader ext. defekt

- CRP 17
- RTG VE knæ – ingen akutte forandringer



På baggrund af ovenstående anamnese,
kliniske fund og et rtg. af knæet beder vi dig om
forslag til videre udredning og endelig diagnose.